

Offre spéciale aux médecins pour l'utilisation de ce nouveau médicament topique.

TetraStem est un produit OTC enregistré par la FDA vendu pour utilisation dans le traitement des coupures, des égratignures et des brûlures.

TetraStem est un produit de recherche médicale qui est vendu au public. Cependant, ce n'est pas

Tout en étant annoncés pour une utilisation dans le traitement des lésions de la moelle épinière. Par conséquent, cette offre est

Aux médecins. L'affaire Miranda est la première et rapide et

Une grave lésion de la moelle épinière. Ce résultat doit être confirmé avant que nous sachions,

TetraStem est efficace dans le traitement des lésions de la moelle épinière. À ce stade précoce de la

Découverte, nous ne formulons aucune allégation concernant l'utilisation et l'efficacité de TetraStem

Traitement de la lésion de la moelle épinière, mais nous croyons que les résultats de Miranda peuvent être vérifiés et validés

En utilisant TetraStem sur d'autres patients. Si vous souhaitez évaluer cette nouvelle guérison des cellules souches

Veuillez contacter directement le directeur général de Phillips Company.

Lésion de la moelle épinière traitée par un médicament à application topique

26 novembre 2016, samedi - Il s'agit d'un

Cadre d'une vidéo montrant Miranda marchant, sans Aide d'une béquille ou d'un marcheur. Elle utilise parfois un Marchette, pour plus de stabilité, mais elle peut marcher

Sans aide En moins de 5 mois après avoir été Total paraplégique, elle marche maintenant, avec environ 90%

De son moteur de contrôle étant regagné. Plusieurs choses

Ont contribué à ce succès, y compris d'excellents

Soins, OT, PT - et d'excellents soins familiaux. La famille

Croit que le traitement par TetraStem est une

Les progrès de Miranda ont été «étonnamment rapides».

Ce document rapporte des antécédents médicaux concernant l'utilisation d'un médicament appliqué topiquement - Comment

A été fait la première fois et comment il peut être fait à nouveau, maintenant.

Avec seulement une formule TOPIQUE (frotter), il est maintenant possible d'induire avec succès des cellules souches

Thérapeutique pour traiter les lésions de la moelle épinière et paralysie.

Lorsque la formulation pénètre la peau, elle convertit les cellules adultes

Aux cellules souches adultes. Cette méthode implique moins de traumatismes

Il n'est pas nécessaire d'extraire les tissus, de traiter les cellules souches et

Réinjection.

Cette méthode ne nécessite pas d'injections, pas de pilules - seule application d'un liquide sur la peau, dans le Région du traumatisme médullaire.

Cette méthode de traitement topique ne nécessite pas la compétence d'une infirmière. Pendant l'hospitalisation, Le traitement topique de Miranda était souvent appliqué par les membres de la famille. Par conséquent, le coût de

Le traitement peut être beaucoup moins que d'autres méthodes de traitement.

Lésion de la moelle épinière traitée avec TetraStem

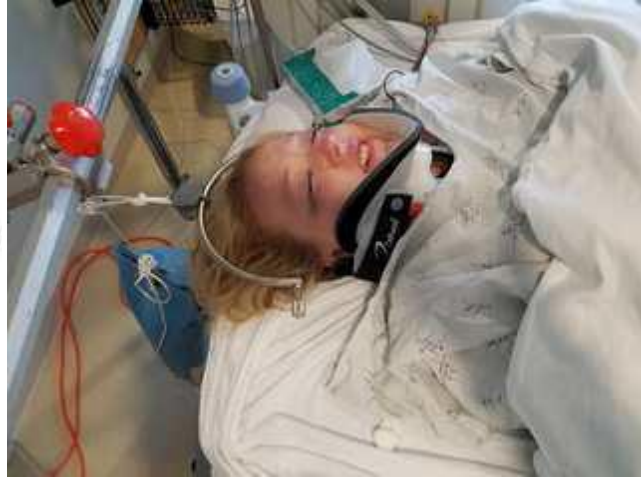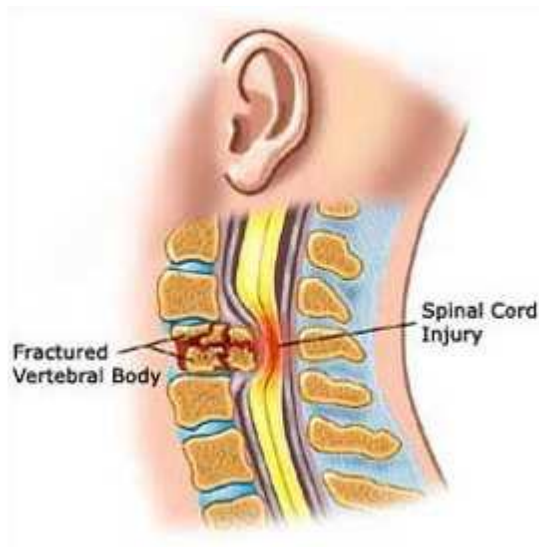
Jour 0 de la récupération = Date de l'accident = 10 juillet 2016



Après un accident de voiture, Miranda, âgée de 24 ans, a été emmenée à la salle d'urgence de St. Francis Hôpital à Tulsa.

Les médecins lui ont donné 1% de chances de retrouver la fonction motrice sous la taille. le

Les os du cou et de la colonne vertébrale sont appelés les vertèbres. Une fracture vertébrale est une rupture dans l'une des Ces os. Une fracture cervicale est une rupture dans un ou plusieurs des os cervicaux (vertèbres cou). Une fracture du cou est très grave et peut entraîner une paralysie ou peut-être la mort.



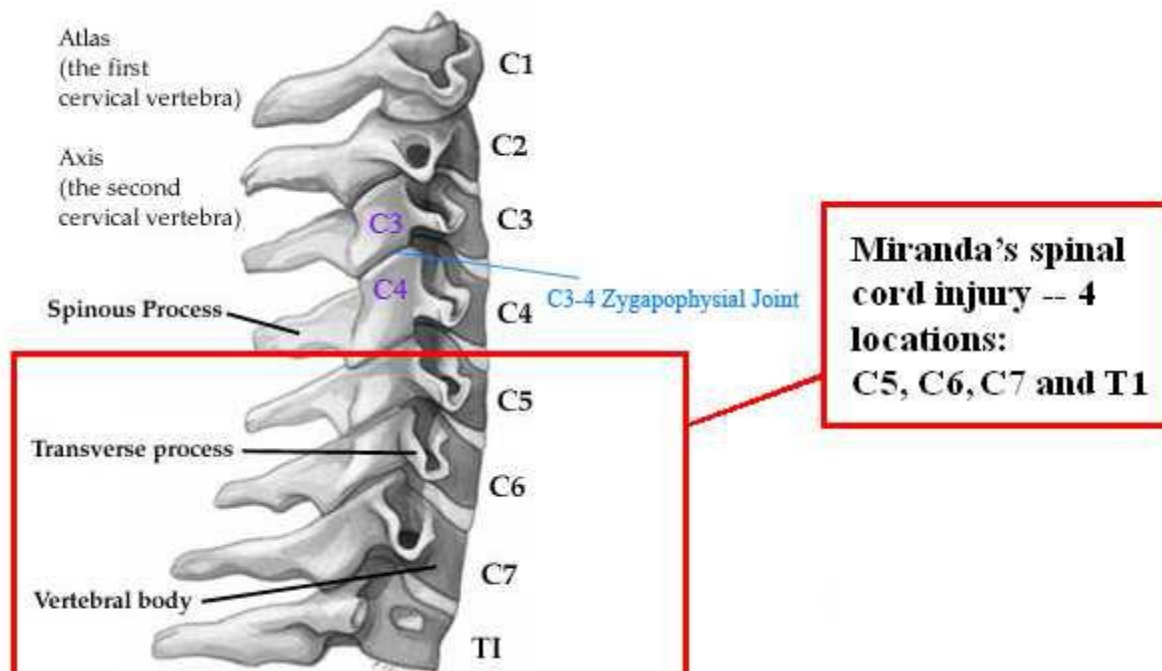
L'accident de Miranda a fracturé C5, C6, C7 et T1. Blessures à la

La colonne vertébrale cervicale sont les plus sévères de toutes les lésions

Plus haut dans la colonne vertébrale une blessure se produit, plus le dommage est

Causée au système nerveux central.

Miranda après la chirurgie



Blessure: cou brisé. L'accident de Miranda a causé des dommages massifs à la moelle épinière. Sa

Médecin prédit une chance de 1% de reprendre la fonction motrice en dessous de sa taille. le

Les médecins ont également dit à son physiothérapeute qu'elle n'aurait probablement jamais retrouver le moteur Fonction, mais si elle le faisait, ce serait un minimum de 3-6 mois avant toute amélioration

Serait vu.

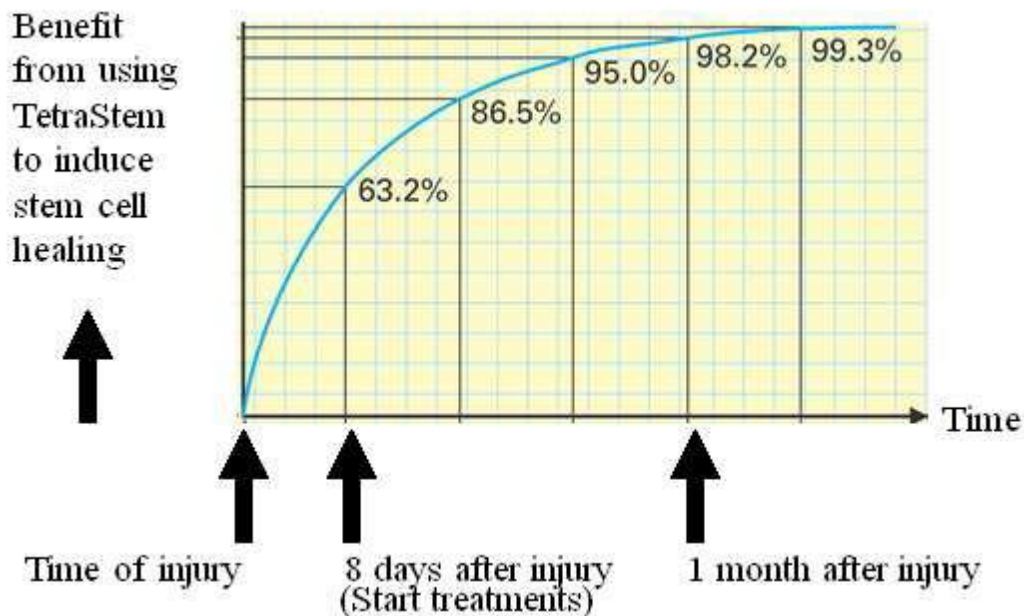
Jour 3 de la récupération, le 13 juillet - la médecine d'actualité de TetraStem a été fournie à Dr. F (Miranda Père) le mercredi 13 juillet. Dîner à Antlers.

Jours 1 - 7 - Première semaine après la blessure: Une certaine sensation de vessie; Pas de contrôle moteur des extrémités. TetraStem n'a pas été utilisé pendant cette période.

Jour 8 de la reprise, lundi 18 juillet - Première application topique de TetraStem sur le Postérieur du cou. Parce qu'il est médicalement qualifié, le Dr F a réussi à convaincre Médecin et le personnel de l'hôpital pour permettre l'utilisation de TetraStem sur le site de l'incision lorsque Les points ont été enlevés.

L'estimation du bénéfice possible de l'utilisation de TetraStem pour induire la guérison des cellules souches est montrée

Graphiquement ci-dessous:



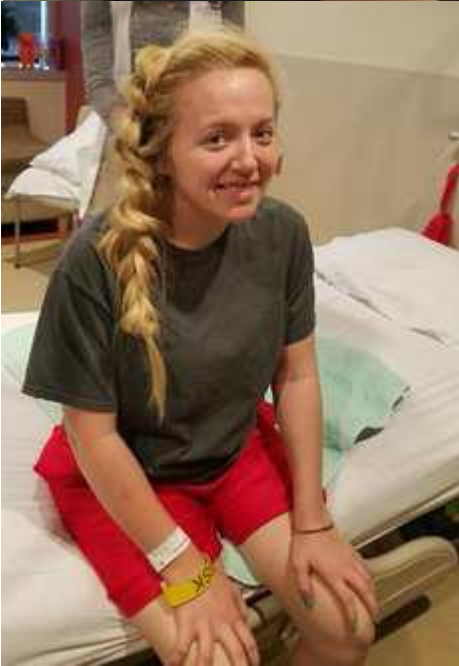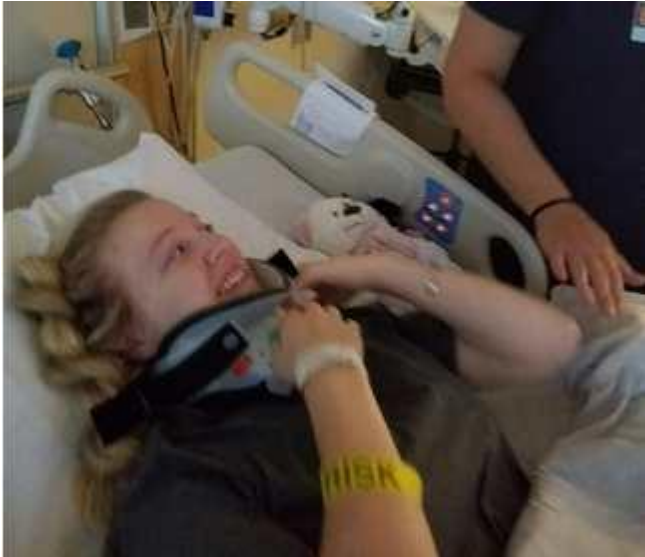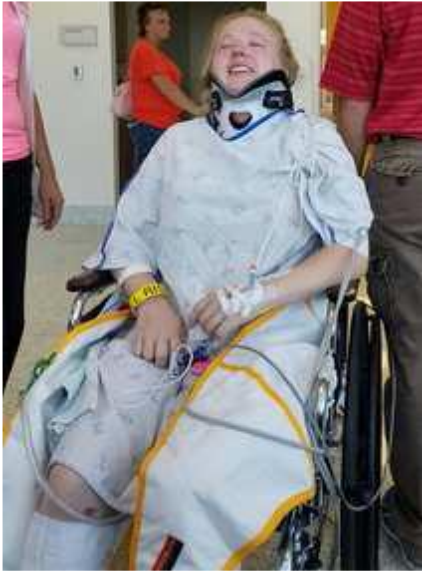Dans le cas de Miranda, environ 63% du bénéfice potentiel de l'utilisation de TetraStem peut avoir été perdues en raison du retard inévitable dans le démarrage du traitement TetraStem. Le très bon Nouvelles est qu'environ 37% des avantages potentiels peuvent résulter de l'utilisation de TetraStem.

Les lésions de la moelle épinière peuvent-elles être traitées avec succès?

Nous ne le savons pas. Nous avons besoin de plus d'études de cas pour répondre à cette question.

Le graphique ci-dessus donne notre conviction que TetraStem fonctionne probablement le plus efficacement avec L'avantage d'INTERVENTION PRÉCOCE.

Mais, avec plus d'informations sur les études de cas, nous croyons que TetraStem peut être optimisé et Améliorée pour être plus efficace pour les lésions de la moelle épinière. Pour faire avancer le taux Des progrès, la chose la plus nécessaire est .. plus d'études de cas ... plus d'études de cas ... plus études de cas. Donc, notre message au public et aux médecins est, HELP !.



Premiers résultats et progrès

Jour 21 de la reprise, 30 juillet - Premier contrôle moteur en basse extrémités. Miranda a commencé à montrer le contrôle bilatéral dans basculer Pieds vers le haut et vers le bas. Famille a envoyé une vidéo à ses amis et à sa famille Pour démontrer les progrès accomplis. La récupération du contrôle moteur peut être Une indication que la guérison des cellules souches a commencé, mais il est beaucoup trop Pour conclure que. Cette légère reprise du contrôle moteur peut Ont eu lieu même sans les traitements TetraStem.

Jour 24 de la reprise, mardi 2 août - Des résultats très encourageants. Aujourd'hui, elle a su Pour soulever sa jambe inférieure gauche 3 pouces du lit et déplacer sa jambe médiane environ 3 pouces. Premier rapport du Dr F, le père de Miranda, reçu le mardi 2 août 2016

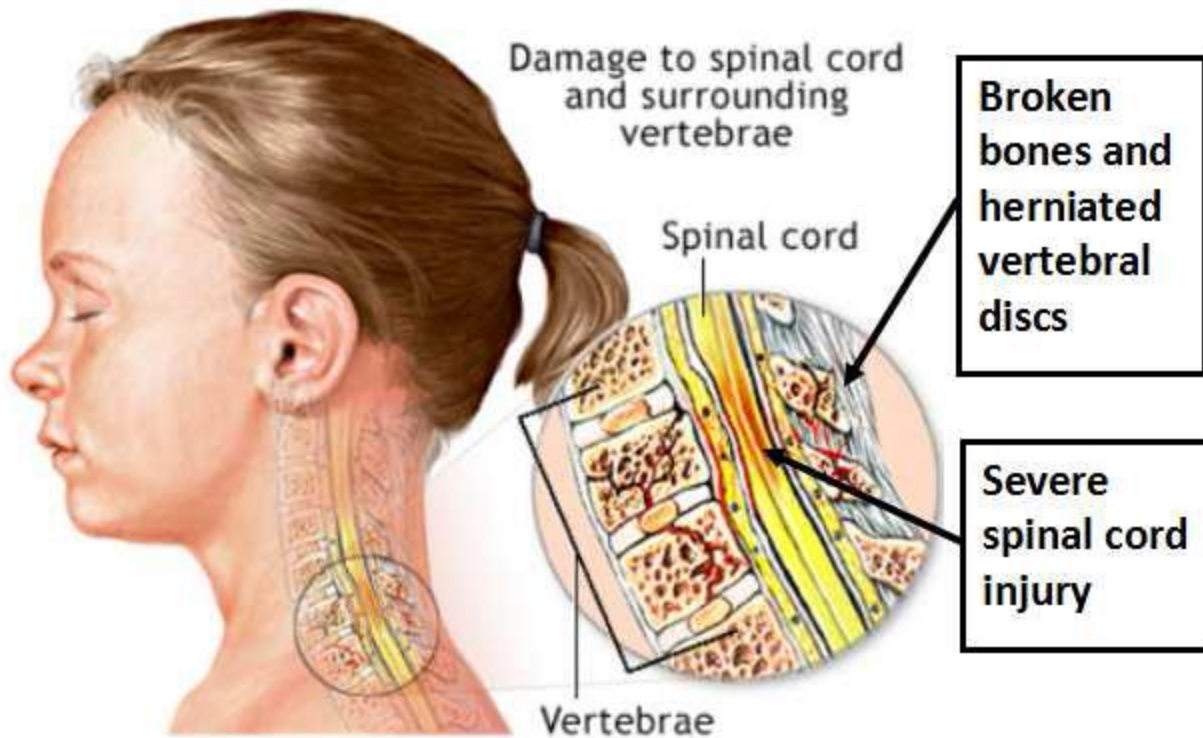
Premier rapport du Dr F, le père de Miranda, reçu le mardi 2 août 2016

Bonjour Howard,

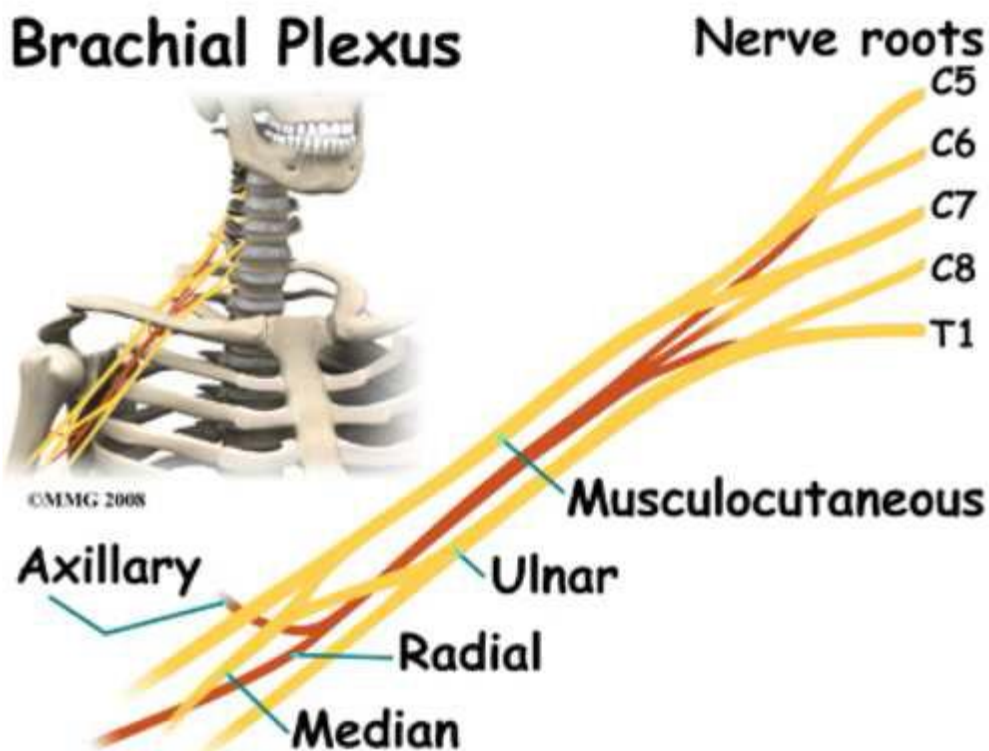
Je voulais vous donner une mise à jour sur Miranda. Nous avons commencé à appliquer le TetraStem Jour 8 après sa blessure. Le docteur ne nous a pas laissé commencer jusqu'à ce que ses points aient été Retiré et puis seulement nous laisser l'appliquer une fois par jour pendant les changements de bandage Pour les 10 prochains jours. Le vendredi 29 juillet, ils ont dit que nous pouvions l'utiliser Voulait, donc nous l'avons appliqué 3 fois ce jour-là. Le lendemain, nous l'avons appliqué Matin et encore cet après-midi et à 5:20 elle a volontairement déplacé ses orteils sur Son pied gauche. Dans les 48 heures, elle a pu déplacer volontairement les orteils sur son pied droit. Aujourd'hui, elle a pu soulever sa jambe gauche à 3 pouces du lit et Déplacer sa jambe environ 3 pouces. Elle a également repris le contrôle de sa vessie Dans les 48 dernières heures et est maintenant en mesure d'annuler sa vessie complètement sur elle Propre et n'a plus besoin d'être cathétérisé. Nous appliquons toujours Dans les 48 dernières heures et est maintenant en mesure d'annuler sa vessie complètement sur elle Propre et n'a plus besoin d'être cathétérisé. Nous appliquons toujours TetraStem deux fois par jour sous un bandage. Son rétablissement depuis que nous avons commencé à utiliser

TetraStem deux fois par jour sous un bandage. Son rétablissement depuis que nous avons commencé à l'utiliser Plusieurs fois par jour a été rien de moins miraculeux. Elle a fracturé T1, C-5 et C-7 et ont eu des dommages importants à la moelle épinière. Les médecins lui ont 1% de chances de reprendre la fonction motrice sous la taille. Les médecins Dit à son physiothérapeute qu'elle n'aurait probablement jamais repris le moteur Mais si elle le faisait, il faudrait un minimum de trois à six mois avant Amélioration. Cela fait seulement 3 semaines et il ya eu Une amélioration significative au cours des 3 derniers jours! Je ne sais pas exactement ce qui est Ce qui se passe ou qui va se passer à partir de ce jour, mais je pense qu'il est Dire que nous croyons tous que le TetraStem aide à la guérir. Nous ne pouvons jamais Merci assez Je vous tiendrai au courant de ses progrès. Nous gardons un Journal quotidien Je vous appellerai plus tard cette semaine. Merci beaucoup Howard! Tim

Lésion médullaire de la région de Miranda



Brachial Plexus



Au Dr. F - Hi Tim, et merci beaucoup, pour le rapport sur les progrès de Miranda. Un peu de D'information et une recommandation pour votre considération Son bénéfice de TetraStem sera Maximisé si le TS peut être gardé sur la peau autour de l'horloge. Il n'y a pas de côté connu À l'exception de la possibilité d'une allergie cutanée mineure si elle est allergique à Tout ingrédient de la TS. La raison pour laquelle vous recommandez une application TS Peau couvrant la région C5 - T7 est que nous savons qu'une couverture constante Une concentration suffisante de TS à une distance de 2,5 cm sous la peau après environ 24 Heures - il faut TIME pour la diffusion transdermique pour être efficace.

Une autre raison pour le traitement 24/7 avec TS est qu'il n'y aura pas d'infection pendant que TS est utilisé. Dans un hôpital, il ya toujours la menace de HA SARM ou d'une infection à HA Staph. nous SACHEZ que TS est une excellente prévention post-chirurgicale de l'infection. À ce stade, L'infection doit être évitée parce que l'infection devrait stopper la cellule souche processus de guérison. C'est parce qu'une infection conduira presque certainement à la formation Des biofilms et la perturbation de la chimie cellulaire normale.

Une autre chose à observer est le taux que l'incision est la guérison. Si la guérison des cellules souches est Vous pouvez remarquer une cicatrisation accélérée de l'incision. Si tel est le cas, nous Peut en toute sécurité conclure que la guérison des cellules souches est probablement en cours. Si l'incision guérit Au taux «normalement attendu», nous pouvons conclure en toute sécurité que nous ne voyons que Guérison par granulation.

Quand aurez-vous besoin de plus de TS? Je peux avoir plus de TS dans les mains de Janie demain - ou Chaque fois que vous voulez me fournir plus pour une utilisation sur le cou de Miranda. S'il vous plaît, faites-moi savoir...

Howard

Jour 25 de la reprise, 4 août - Des résultats très encourageants. La grand-mère de Miranda A déclaré aujourd'hui que Miranda peut maintenant déplacer les deux jambes, y compris la flexion des deux genoux. Ce

Un rythme de progression rapide peut indiquer une guérison des cellules souches de la moelle épinière.

Deuxième rapport du Dr F, le père de Miranda, reçu le jour 27, le vendredi 5 août 2016

Plus d'histoire de cas a été décrite dans un appel téléphonique, du Dr F à Howard. Pair

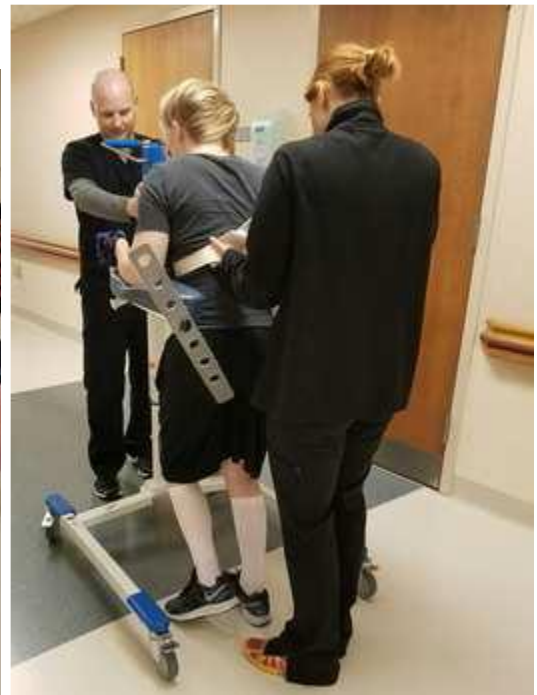Bien que TetraStem a été appliqué à partir du jour 8 de la reprise, lundi, juillet

18, les traitements «bande saturée» n'ont pas commencé avant le vendredi 22 juillet (jour

13). Deux jours plus tard, la première indication du contrôle moteur est survenue. Miranda

Médecin traumatique a dit qu'il "ne pouvait pas croire à quelle vitesse l'incision était la guérison."

Jour 24 de la récupération, le mardi 2 août, physiothérapeute de Miranda a remarqué





Que le mouvement mineur des orteils et des pieds serait normalement attendu après 3 à 6 Mois de thérapie physique. Il semblait un peu surpris que Miranda Récupération de la commande du moteur à une vitesse aussi rapide. Ce jour-là a commencé le Tue-Wed-Thur Progressent comme suit:

Mardi - Jambe gauche / pied - un peu de mouvement.

Mercredi - Même mouvement possible avec la jambe droite.

Jeudi - Les orteils du pied droit et du genou gauche pourraient être relevés à 2 pouces du lit.

Environ deux bouteilles de TetraStem avaient été utilisées à partir du Jour 27, le vendredi 5 août, 2016. Une bouteille restante.

Jour 27, vendredi 5 août 2016 - Trois unités supplémentaires de TetraStem ont été livrées à Tante Jane de Miranda, pour la livraison à la maman de Miranda à l'hôpital.

Jour 27, vendredi 5 août 2016 - Trois unités supplémentaires de TetraStem ont été livrées à Tante Jane de Miranda, pour la livraison à la maman de Miranda à l'hôpital.

Jour 29, lundi 8 août 2016 - Rapport de la grand-mère de Miranda via elle

Tante avec plus de bonnes nouvelles. La grand-mère a visité Miranda pendant le week-end (samedi, 7 août). Elle était heureuse de voir que Miranda était capable de bouger ses jambes. Tout en restant assis Un fauteuil roulant, Miranda doit se concentrer, mais alors elle peut se déplacer soit la jambe, ou les deux jambes. nous

Croient que le but est de la familiariser avec sa nouvelle capacité de contrôle moteur afin que, à l'avenir, Elle peut peut-être apprendre à se tenir seule, avec peu de soutien. Avant cela, le Les thérapeutes voudront probablement attendre jusqu'à ce que les os dans son cou aient le temps de tricoter Ensemble, afin de minimiser la possibilité d'une nouvelle blessure. Sur la base de sa visite avec Miranda, la Grand-mère a été heureux de signaler, "Miranda continue à s'améliorer."

Jour 31, mardi 9 août 2016 - Miranda se relève de son fauteuil et

Debout un peu de temps, en tenant sur les barres. [Courriel de la tante Jane de Miranda]

Une vidéo de ceci est en ligne à www.PhillipsCompany.4t.com/Miranda60809.3gp

Aussi, mardi, les informations suivantes ont été reçues de Tim (le père de Miranda):

* Miranda est maintenant capable de verrouiller ses genoux et se tenir sur ses jambes.

* Aujourd'hui, elle a été prise à l'extérieur. Elle sortit de son fauteuil roulant seule, se Assis sur un banc.

* Le contrôle moteur de sa jambe gauche est plus fort que la jambe droite.

* Il n'est pas nécessaire de scanner sa vessie. Elle a récupéré le contrôle complet de la vessie Et le contrôle des intestins. Pendant la première semaine après l'accident, elle n'avait aucun contrôle non plus.

* Elle a eu un mouvement spastique quand elle a commencé à montrer un certain contrôle moteur de Ses pieds et ses jambes. Maintenant, sa commande de moteur est lisse et elle ne montre aucun spastic Mouvement en contrôlant le mouvement de ses jambes.

* Son médecin traumatique est déconcerté. Il veut l'amener en réadaptation ASAP - peut-être comme Tôt lundi prochain.

* Ses physiothérapeutes ont dit: «Nous n'avons jamais vu un tel rétablissement rapide d'un Blessure de la moelle épinière comme celle-ci. »

* Un réapprovisionnement de TetraStem a été reçu par le père de Miranda aujourd'hui. Pour garder le Package cool, il n'a pas été envoyé par courrier. Il a été livré à la main par un relais familial équipe. Il a été fourni par Howard à la tante Jane de Miranda dans Broken Bow; puis Prise par le cousin Steve de Broken Bow à Clayton; Puis prises par Miranda Oncle Jerry D. de Clayton à la grand-mère Lou de Miranda dans Wilburton, et Puis au père de Miranda (Tim) à Wilburton. Tim le remettra à l'hôpital en Tulsa quand il y va jeudi.

Jour 33, vendredi 12 août 2016 - Un nouveau rapport a été relayé par la famille, par son Tante, via sa grand-mère. Miranda a été aidée à sortir du lit et elle a été autorisée à marcher. Puis, seule, elle a fait 2 pas. Puis Miranda se retourna et fit deux pas dans le direction opposée. Chez Phillips Company, nous avons eu une inspection récemment, et l'histoire de Miranda A été partagée avec l'inspecteur, qui a dit, "Elle va marcher." Je ne l'ai pas encore dit, mais je Espérons sincèrement qu'il s'avère que la prédiction était correcte sur les progrès futurs de Miranda.

Jour 37, mardi 16 août 2016 - La tante de Miranda a rapporté qu'au cours des deux dernières années, Jours, l'attelle de Miranda a été retiré pour une brève période de temps, et elle est "faire le bien, Le rapport indique que sa famille et ses médecins sont «étonnés» de Le taux de guérison. Bien que ce soit le jour 37 depuis la lésion de la moelle épinière, il a été un seul Mois depuis le début des traitements TetraStem. Nous ne prétendons pas encore que TetraStem Crédit de la récupération étonnante, mais il semble que les médecins de Miranda et sa famille pense Que le traitement TetraStem fonctionne et ils ont décidé de poursuivre avec l'actualité Quotidiennement. Une recherche documentaire indique que la littérature publiée ne Signaler tout cas antérieur semblable à celui-ci - avec des fractures des vertèbres C3, C4 et T1, Ce qui entraîne une paralysie presque totale au-dessous de la taille, après quoi une telle guérison étonnamment rapide Des progrès ont été enregistrés au cours du premier mois.

Fonctionnement de TetraStem

L'ingrédient actif de TetraStem est la tétracycline, l'antibiotique le plus utilisé au monde dans l'histoire. UNE Antibiotique à large spectre de la classe des polykétides, il est produit par le genre actinobactérien Streptomyces. Il agit en inhibant la synthèse des protéines.

La tétracycline fait partie de la liste des médicaments essentiels de l'Organisation mondiale de la santé, Les médicaments les plus importants nécessaires dans un système de santé de base. Il est également utilisé pour produire plusieurs

Des dérivés semi-synthétiques, que l'on appelle ensemble les antibiotiques tétracyclines. TetraStem

Est l'un de ces dérivés semi-synthétiques, produit uniquement par Phillips Company. TetraStem est Différent des autres produits de tétracycline de deux façons:

1. TetraStem peut induire la guérison des cellules souches. La tétracycline est un antibiotique, mais elle Fonctionnent comme un médicament topique efficace pour induire la guérison des cellules souches. Cette nouvelle utilisation est

Appelée une application non étiquetée. On a découvert que la tétracycline pouvait produire Oxytétracycline dans les bonnes conditions. TetraStem contient la tetracycline comme actif Ingrédient, et l'oxytétracycline résultante est censée contribuer à la récente découverte Mécanisme de guérison des cellules souches qui a été prouvé à la fois chez les animaux et les humains études.

2. TetraStem contient une formulation de porteur transdermique fortement efficace. C'est Appelée une formulation à double porteur. Ce support transdermique peut transporter le TetraStem profond Dans les tissus mous, en peu de temps, avec une concentration thérapeutiquement ingrédients actifs. Comme la tétracycline est absorbée dans l'os, elle est utilisée comme marqueur de Croissance des os pour les biopsies chez l'homme. Le marquage par tétracycline est utilisé pour La croissance osseuse dans un certain laps de temps, habituellement une période d'environ 21 jours. La tétracycline est incorporée dans l'os minéralisant et peut être détectée par son fluorescence. Cette capacité de la tétracycline est censée avoir été responsable de la Guérison rapide des fractures osseuses dans les vertèbres du cou de Miranda.

Plus d'informations sur TetraStem

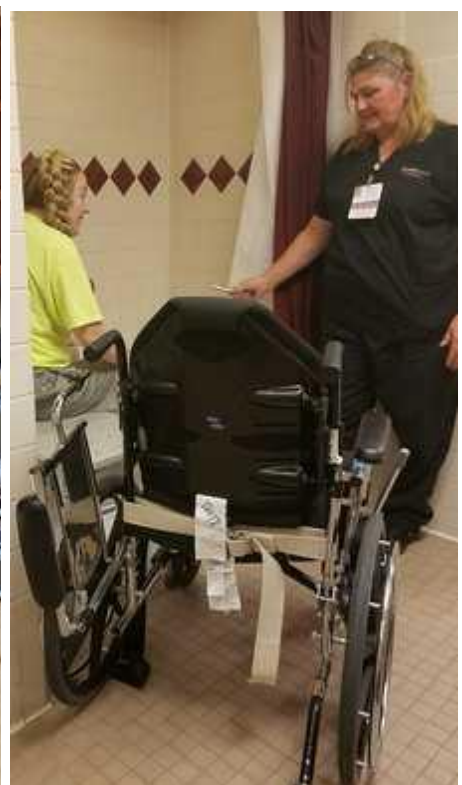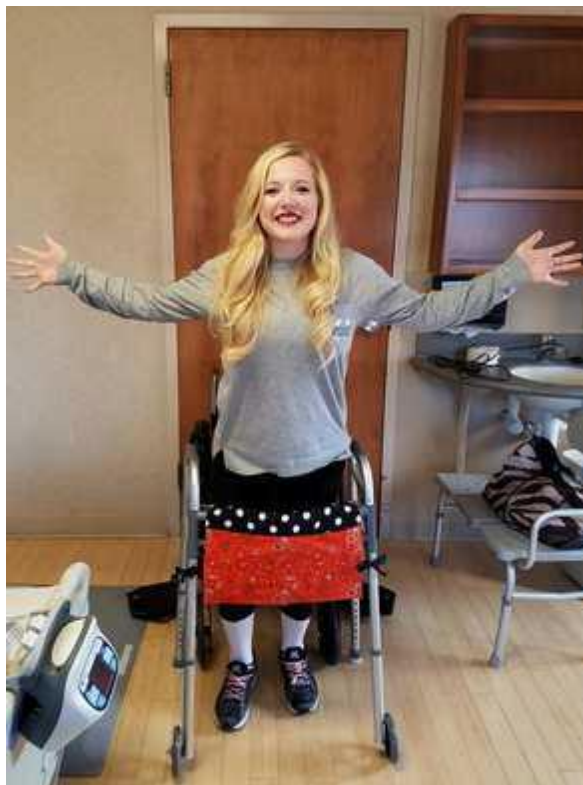TetraStem Research: www.PhillipsCompany.4t.com/TSTEM.pdf

Nouvelles TetraStem de V-Labs: www.PhillipsCompany.4t.com/TetraStemVLABS.pdf

Accélération de la guérison: www.PhillipsCompany.4T.com/VLABS.pdf

Plus de mises à jour à venir ... Revenez à cette adresse Web.

www.PhillipsCompany.4t.com/MIRANDA.pdf



Résumé de la situation de Miranda, tirée du journal de sa mère

Les rapports présentés plus haut dans ce document étaient souvent «transmis» par l'intermédiaire de Miranda Cousins, grand-mère et tantes. Souvent, ces rapports ont été reçus un jour ou deux après Événements décrivant ses progrès, de sorte que les dates et les mises à jour ont été un peu superficielle. Maintenant, les informations reçues sont beaucoup mieux. Donna, la mère de Miranda, était avec elle Sur une base quotidienne après l'accident de Miranda et lors de son rétablissement à l'hôpital. Donna a gardé un journal. Les rapports suivants ont été reçus de Donna le jeudi 18 août, journal. En conséquence, les rapports ci-dessous sont censés être un examen plus précis de Miranda Historique de récupération.

Nous voyons des miracles tous les jours. Nous tenons des dossiers, prenons des photos et faisons des vidéos Des progrès de guérison de Miranda.

29 juillet - La première utilisation de TetraStem a eu lieu le 29 juillet, huit jours après l'accident de Miranda. À ce moment-là, elle n'avait aucun contrôle moteur au-dessous de la taille - pas de contrôle de la vessie et pas d'intestin

Contrôle des mouvements. Elle était sur un cathéter.

Elle a commencé à montrer des progrès très peu de temps après les traitements TetraStem commencé.

30 juillet - Elle a bougé son orteil gauche pour la première fois depuis l'accident.

1er août - Elle a bougé son orteil pour la première fois depuis l'accident. Elle l'a annulée

Vessie pour la première fois, sans l'utilisation d'un cathéter.

Le 2 août - Elle a déplacé sa jambe gauche, du genou vers le bas, et a soulevé cette partie de son inférieur Jambe sur le lit.

8 août - Elle a pu se tenir debout pour la première fois, en utilisant des barres parallèles pour le soutien.

10 août - Elle a soulevé les deux jambes pour la première fois. Ses jambes, du genou vers le bas, étaient Soulevée alors qu'elle était assise dans un fauteuil roulant. Ce jour-là, elle a marché quelques pas - côte à côte - en utilisant

Les barres de soutien. À ce stade, le début du contrôle moteur des extrémités inférieures a été démontré D'avoir été rétablie de son état paraplégique antérieur.

11 août - Miranda marchait en avant et en arrière, en utilisant des barres pour plus de stabilité et soutien. L'utilisation des barres a été jugée absolument nécessaire pour se prémunir contre une chute. À ceci Stade, une nouvelle blessure de la moelle épinière n'était pas un risque abordable.

12 août - Elle a marché 5 tours (cercles) autour d'une chaise. Elle a utilisé un marcheur, avec une jambe spéciale les soutiens.

15 août - Son attelle de cou a été enlevée. Elle n'a maintenant aucune exigence pour même une orthèse douce. La chirurgie a été vue pour avoir cicatrisé très rapidement.

[Note 1: La guérison rapide est l'un des meilleurs indicateurs que la guérison des cellules souches Été induite; Probablement à la suite de traitements utilisant TetraStem.]

[Note 2: Normalement, les os sont en fonte pendant environ 6 semaines pour permettre la croissance osseuse et Fusion. Dans le cas de Miranda, son médecin traitant a déterminé que son collier

Enlevé en toute sécurité moins de 5 semaines après la chirurgie pour remettre les os des vertèbres. De Il est connu que la tétracycline est incorporée dans l'os minéralisant

Et peut être détecté par sa fluorescence. Cette capacité de la tétracycline est

Responsable de la cicatrisation rapide des fractures osseuses dans les vertèbres cervicales de Miranda.]

16 août - Miranda a eu sa première douche, seule dans la cabine de douche. La cabine de douche est autorisée Elle à s'asseoir et se tenir, en utilisant une barre de prise (poteau) sur le mur dans la douche.

17 août - Miranda a parcouru un total de 180 pieds, en utilisant un marcheur spécial équipé d'une jambe entretoise. L'attelle a été utilisé sur sa jambe droite, parce que le contrôle moteur pour cette jambe est plus faible Que la jambe gauche.

Aussi, le 17 août, elle s'est habillée et a attaché sa chaussure.

Miranda a été un excellent patient pendant la thérapie physique. Elle a été disposée à Exercer plus que requis par ses physiothérapeutes (PT). Elle semble être devenue un Inspiration pour ses PT. Donna rapporte que les PT ont occasionnellement eu des larmes à cause de La diligence de Miranda et la détermination à faire tout ce qu'elle peut pendant son processus de récupération. Elle est

Bénéficiant de la thérapie physique et de l'ergothérapie.

Elle prend Flexeril la nuit pour soulager la douleur. Flexeril (cyclobenzaprine) est un muscle Relaxant. Il agit en bloquant les impulsions nerveuses (ou sensations de douleur) qui sont envoyés au cerveau. Flexeril est utilisé avec le repos et la thérapie physique pour traiter les conditions musculaires squelettiques tels que

Comme une douleur ou une blessure.

18 août - La mère de Miranda a rapporté que le sentiment sensoriel de Miranda s'est amélioré pendant Les 5 dernières semaines. Avant l'utilisation de TetraStem, Miranda a déclaré que ses jambes étaient «endormies» et

Ils ont fait des picotements. Maintenant, le picotement a diminué, mais elle sent un certain engourdissement entre sa taille

Et ses hanches. Cela devrait s'améliorer avec le temps.

19 août - Miranda a commencé des exercices d'élévation pelvienne dans le cadre de son programme PT. Elle a douché

seul. Elle a fait 98 marches avec son marcheur. Elle a pu sortir du lit seule (sans assistance)

Avec un marcheur, et pouvait marcher à une chaise, à la salle de bain et de retour au lit avec un marcheur, mais Sans aide d'une autre personne.

20 août - Elle a fait 96 marches avec son marcheur.

21 août - dimanche - Repos et détente. Pas de thérapie physique.

22 août - C'était un jour de PT actif. Miranda fit 98 pas avec son marcheur. C'était

Le premier jour où elle marchait seule. Un thérapeute avec une ceinture de sécurité (mais sans aide de levage) Surveillée comme elle a marché deux étapes seules! Elle a réussi à s'accroupir avec une ceinture de sécurité (Mais pas d'assistance de levage).

22 août - Cette photo a été reçue aujourd'hui, montrant Miranda à l'hôpital, enthousiaste Patient de physiothérapie.

23 août - Son équilibre a été testé en attrapant un ballon de plage, debout entre les barres, avec un Ceinture de sécurité (mais pas de levage). Une cible de mousse a été utilisée alors qu'elle pratiquait un squat, pick up

La cible et l'étape côte à côte.

24 août - C'était le meilleur jour! Miranda a marché 350 pieds, avec son marcheur! Ce

Était le troisième jour une unité de TENS a été utilisée pour fournir la stimulation électrique à une jambe. C'était Le premier jour, une unité TENS a été utilisée pour fournir une stimulation électrique aux deux jambes. Elle a fait un coup de bras

des exercices. Elle a attrapé une balle de tennis 10 fois avec sa main droite (le côté le plus fort) et 10

Fois avec sa main gauche. Elle a également pris des ballons de basket-ball debout entre les barres, avec une ceinture de sécurité

(Mais pas d'assistance de levage). Une échelle a été utilisée pour l'exercice step-up - haut et en bas, 5 fois avec Chaque pied. Elle a fait langes, impliquant de plier un genou et de pousser l'autre jambe / pied en avant.

Le père de Miranda, le Dr F, a livré plus de TetraStem à l'hôpital. C'était le premier jour

Topiquement appliquée aux régions de son corps AUTRES QUE la peau couvrant la colonne vertébrale.

29 août - Rapport reçu de la mère de Miranda, via la famille: Bonjour tante Jane. J'ai été
Se demandant si vous diriez H Jr. que samedi Miranda a joué un jeu avec un
Assistant pendant 30 minutes et juste maintenant la voiture s'est transférée dans la voiture dedans et dehors tout
par

se. Je suis étonné chaque jour que nous voyons plus de nouveaux miracles. J'espère que nous pouvons le
rencontrer très

bientôt. Nous sommes si bénis d'avoir Dieu qui a fait tout cela avec HJ possible et toutes les prières pour
Miranda de partout. Nous t'aimons aussi. / S / Donna

Plus de mises à jour ci-dessous, à partir du journal de la mère de Miranda

29 août, lundi - Elle est montée par une rampe. Elle a terminé la première moitié de la rampe de marche
Avec un marcheur. Puis, sans marcheuse et sans aide, elle a terminé la marche jusqu'à la
Deuxième moitié de la rampe. Elle a fait cela avec seulement une sangle de sécurité, mais sans levage de poids
Aide du thérapeute.

29 août, lundi - Première sortie: Elle a quitté l'hôpital et est allée dans un restaurant. Ceci pour
Miranda, a été un événement important dans le cadre de sa lutte pour retrouver une partie de sa vie normale.

30 août, mardi - C'était le meilleur jour encore - sans arrêt de marche sans pauses!

Miranda a marché 265 pieds, non-stop, avec son marcheur! Elle répéta la marche en rampe. Pour le
Deuxième jour consécutif, elle a terminé la première moitié de la marche en rampe avec un marcheur. Alors,
Sans marcheuse et sans assistance, elle a terminé la marche jusqu'à la deuxième moitié de la rampe,
Avec seulement une sangle de sécurité, mais sans l'aide de levage de poids du thérapeute. Elle a su
De se transférer dans une voiture et de l'en sortir. Elle l'a fait sans aide.

31 août, mercredi - Miranda "rentra chez elle" dans un sens, à son appartement près du
hôpital. Encore une fois, elle a pu se transférer dans une voiture et en sortir.

Le Dr. F (le papa de Miranda) est venu visiter et la famille a apprécié une excursion gentille à un restaurant. Tandis
que

Au restaurant, Donna (la mère de Miranda) a parlé par téléphone à la grand-mère de Miranda (Lou)
Et à la tante Jane de Miranda. Les membres de la famille étaient à la fois heureux et reconnaissants que Miranda
Avançait si vite avec sa guérison.

1er septembre, jeudi - Résumé thérapeutique, par la mère de Miranda: La mère de Miranda donne
Beaucoup de crédit à l'équipe de thérapie physique Miranda, y compris "Liz", qui a été à la fois un bon
Thérapeute et une inspiration pour Miranda.

Miranda était un paraplégique complet pendant plus d'une semaine après la chirurgie, effectué pour
repositionner

Les os cassés dans le cou et la colonne vertébrale. Ces os sont appelés vertèbres. TetraStem était
Appliqué topiquement, à partir de 8 jours après la chirurgie - alors les choses ont commencé à s'améliorer. Après
le

Début de la thérapie topique "frotter", Miranda a commencé à montrer "presque miracle"
Amélioration, jour après jour après jour.

La pommade est nouvelle. C'est le premier onguent topique OTC du monde qui peut induire des cellules souches
guérison. La guérison des cellules souches est très différente de la guérison normale.

Pendant les deux premières semaines, l'onguent a été appliqué sur la peau recouvrant la colonne
Région où la lésion médullaire s'est produite. La cicatrice chirurgicale marquait l'emplacement,
Pommade pourrait facilement être appliquée à l'emplacement correct. La simple application et le traitement
Procédure a permis à la famille d'appliquer la pommade.

La pommade a été appliquée plus libéralement au cours des deux dernières semaines. Pour le premier
Quelques semaines, l'onguent a été appliqué une fois par jour. Depuis une semaine,
Appliqué une fois par jour au genou antérieur et postérieur et au bras antérieur, du coude au poignet.

Le côté fort de Miranda est son côté gauche, donc l'utilisation de "zone ajoutée" est appliquée sur le côté droit (Bras et genou). À partir d'aujourd'hui (1er septembre), la pommade sera appliquée trois fois par jour.

À compter d'aujourd'hui (1er septembre), elle a tendance à glisser légèrement son pied droit, quand elle est fatiguée. Mais,

Heureusement, cette condition s'est progressivement améliorée, jour après jour, au cours des 2 dernières semaines.

"Nous avons essayé de documenter ses progrès avec des photographies et des bandes vidéo", a déclaré

La mère de Miranda. "Mais, nous avons été dans une telle horreur, nous avons parfois oublié

Enregistrer ses progrès. "

Traitement de l'atrophie musculaire à partir de la dernière semaine d'août

Pendant plus de 6 semaines Miranda était capable de seulement l'utilisation limitée de ses bras, mains, jambes et pieds. Ce manque d'utilisation a probablement conduit au début de l'atrophie musculaire.

Il existe deux types d'atrophie musculaire: désuétude et neurogène.

[Https://medlineplus.gov/ency/article/003188.htm](https://medlineplus.gov/ency/article/003188.htm)

L'atrophie due à la désuétude est causée par l'insuffisance des muscles. Ce type d'atrophie peut

Souvent inversé avec l'exercice et une meilleure nutrition. Les personnes les plus touchées sont

Ceux qui ne peuvent pas bouger leurs membres. [Https://medlineplus.gov/ency/article/003188.htm](https://medlineplus.gov/ency/article/003188.htm)

L'atrophie neurogénique est le type le plus sévère d'atrophie musculaire. Il peut s'agir d'une blessure

D'un nerf qui se connecte au muscle. Ce type d'atrophie musculaire a tendance à se produire plus

Soudainement que l'atrophie de désuétude. [Https://medlineplus.gov/ency/article/003188.htm](https://medlineplus.gov/ency/article/003188.htm)

Jusqu'à la dernière semaine d'août, TetraStem a été appliqué UNIQUEMENT au cou de Miranda, sur la peau

Couvrant la lésion de la moelle épinière. Pour traiter l'atrophie musculaire, TetraStem a également été

Les jambes et les bras de Miranda commencent la dernière semaine d'août.

Une certaine sensation de nerf (sensation mineure de brûlure) était prévue quand les muscles et les nerfs étaient

Réactivé après 6 semaines d'utilisation limitée. Miranda a signalé cet effet, qui a été

Vérification que la formulation transdermique atteignait le tissu nerveux / musculaire. L'inconfort

Devrait s'atténuer, sur une période de plusieurs jours, à mesure que les gouttes continuent d'être appliquées.

Miranda n'avait pas de réaction cutanée allergique, même lorsque les gouttes ont été appliquées sur des zones plus grandes de la peau,

Y compris ses bras, genoux et jambes, à la fois avant et arrière.

Plus du journal quotidien de Donna

31 août, mercredi - Miranda "est rentré à la maison" et a marché 350 pieds, avec un marcheur. Ce

Était le jour où elle a été libérée de «dans l'hôpital» physiothérapie. Elle a reçu une

Vacances "jusqu'au début de la thérapie physique ambulatoire à partir d'une évaluation sur

7 septembre.

1er septembre, jeudi - Alors que "en vacances" de PT, elle a encore marcher 350 pieds, avec un marcheur.

Septembre 2, vendredi - Alors que "en vacances" de PT, elle a continué à obtenir quelques marche

Exercice, y compris;

* À pied du parking dans le Cracker Barrel, pour une autre belle sortie avec elle des parents.

* À pied depuis le parking dans et de retour de Brahms - temps pour une crème glacée!

La vocation choisie par Miranda est d'être chef. Après l'obtention du diplôme du collège, elle

Son premier travail de chef au moment de son accident. Alors, elle voulait cuisiner quelque chose.

Le vendredi soir, elle a cuisiné les fahitas - un plat préféré. C'était son premier repas, préparé par

Ses propres mains, depuis l'accident. Elle a fait une partie du travail debout et une partie du travail

séance. Les fahitas étaient bons.

Septembre 3, samedi - Elle marchait sur un trottoir avec 2 sections. Tout en marchant sur la Première section, elle avait les deux mains sur la balustrade, pour la stabilité. Sur la deuxième section, elle a utilisé

Seulement une main sur le rail pour maintenir la stabilité. Puis, de la balustrade, elle marchait sans assistance À son appartement, une distance d'environ 150 pieds.

Septembre 5-6 - Même si "en vacances de PT," Miranda a continué à travailler à divers Activités physiques dans le but d'obtenir plus de contrôle moteur.

Donna dormait à proximité et se réveilla pour trouver Miranda et se vêtir.

Démontrant plus d'indépendance, Miranda prend maintenant une douche seule, sans aide. Ce Comprend le lavage de ses propres cheveux et le rinçage qui nécessite le contrôle moteur de ses bras Et les mains au-dessus de sa tête - des fonctions ne sont possibles que quelques jours plus tôt.

7 septembre, mercredi - C'était la JOURNEE D'EVALUATION pour le démarrage de PT en tant que Hôpital Saint-François.

Elle marchait dans le couloir et revenait, sans traîner les pieds.

Elle a fait une série de «genou soulève» et les a bien exécutés.

Elle a également bien fait sur les tests de résistance:

Pousser les cuisses vers l'intérieur et vers l'extérieur, contre une force de retenue. Mieux maintenant, qu'une semaine plus tôt.

Des évaluations de l'action du poignet ont été effectuées.

Soulever les bras et battre des mains (tests de contrôle moteur et de coordination).

Sur le dos, les genoux vers le haut, a levé les hanches de la table 5 fois.

Debout à côté de la civière, la jambe droite et le dos 5 fois. Répétition pour la jambe gauche (5 fois).

Haut-pas à pas - Marcher avec les genoux plus haut que la marche normale.

Sans aide, hors de la chaise, sur le plancher, debout.

8 septembre, jeudi - Sur la base de discussions avec Miranda et d'autres, Donna a été invité

Si les applications des gouttes sur les jambes, les bras, les poignets et les mains de Miranda étaient

Tout effet. Elle croit que la réponse est «oui», basée sur la démonstration de contrôle moteur amélioré,

Y compris une meilleure utilisation de ses mains et ses doigts pour diverses tâches, y compris la cuisson. Elle a noté

Que le contrôle moteur de Miranda pour ses mains était beaucoup mieux puisque les gouttes étaient utilisées sur Les bras et les mains.

Dans l'ensemble, Donna a rapporté une très bonne semaine, même pendant "PT vacances." Elle a dit Miranda est Hâte de commencer la thérapie de l'eau.

Évaluations des médecins et dossiers hospitaliers

L'identification du chirurgien et d'autres personnels médicaux n'a pas été rendue publique. le

Les commentaires des médecins (pour le dossier) n'ont pas encore été demandés. Et, le patient enregistré

(Diagnostic, pronostic) ne sont pas encore disponibles. La raison en est que la blessure de Miranda

Un accident d'automobile, et il ya certaines questions de responsabilité légale et certaines questions d'assurance qui

Sont traitées par des avocats. Donc, cette information est quelque chose que nous devons attendre.

Il y a eu des commentaires PRIVÉS par les médecins, mais on nous a demandé de ne pas

Utilisent la plupart de ces commentaires dans tout rapport public des progrès de Miranda jusqu'à ce que les questions juridiques

Peut être résolu.

Plus d'informations du journal de Donna

Septembre 9, vendredi - commencé des exercices d'aérobic aquatique. Utilisant une barre pour la stabilité, elle marchait

Dans la piscine. Elle tenait un poids d'eau et marchait sur la largeur de la piscine. Elle a terminé la jambe Exercices pendant 30 minutes. Elle marchait en arrière, en haut d'une rampe, hors de la piscine.

Du 10 au 11 septembre, samedi et dimanche - À la maison, mais des exercices de marche continus. Après Église, elle a lutté avec un ami.

Dimanche après-midi promenade avec un ami.

Miranda maintenant



Dimanche après-midi promenade avec un ami.

Miranda marche maintenant bien avec un marcheur. 9/11/2016

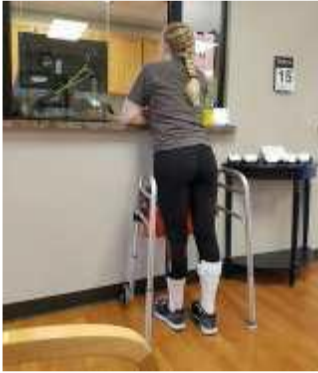Septembre 12, lundi - Miranda a eu un examen de suivi par son chirurgien. Son chirurgien était «Très étonné», selon Donna. Le chirurgien a dit: «Tout ce que je peux vous dire, c'est que vous êtes un miracle. Au cours de mes 10 ans de chirurgien, avec des patients comme vous, seulement deux d'entre eux jamais Ont atteint ce niveau de progrès, et dans les deux cas, il leur a fallu environ un an. "

Son chirurgien a prescrit PT pour ses mains.

13-14 septembre, mardi et mercredi - Miranda a voyagé à Wilburton avec

Sa famille le mardi. Elle a vu son dentiste - pas de problèmes. Mercredi, elle est retournée à Tulsa, où ses séances de thérapie étaient prévues pour continuer.

15 septembre, jeudi - Aujourd'hui, 9/15, elle s'est vérifiée en re-hab (à gauche). Elle a exercé Sur une machine à ramer, monté sur un vélo d'exercice pendant 5 minutes (à droite), et complété Tâches dans le cadre de son programme de ré-hab.



16 septembre, vendredi - Dans le cadre de sa thérapie physique (PT), elle a été équipée de 1 livre Poids sur chaque pied, et marchait la piscine; Bout à bout et côte à côte. Elle a fait 10 remontées mécaniques, Assis sur le côté de la piscine. Son côté gauche a continué à montrer plus de force que son droit côté.

17 au 18 septembre - Pendant le week-end, elle a continué son travail (ne faisant pas partie de la PT Programme, puisque c'était le week-end). Elle a terminé des exercices en piscine, avec des poids plus lourds (5 Livres, chaque pied). Exercices à la main ont été élargis, et elle a fait plus de vélo d'exercice.

Dimanche était une journée spéciale - elle marchait seule, pour la première fois depuis son accident. Elle Marchait dans la piscine, sans aucune aide de mains courantes. Cela comprenait une marche et Descendre les escaliers dans la piscine.

19-22 septembre - Les exercices de coordination des mains incluent la pose de vis et de petits objets Dans des bacs. Cela a été fait avec ses mains nues et, parfois, en utilisant des pincettes. Muscle oculaire La formation de coordination a été utilisée pour améliorer son contrôle de main et la force de préhension. Pendant

Cette fois, elle marchait de plus en plus avec un marcheur et comptait moins sur le fauteuil roulant.

23 septembre, mardi - Elle a voyagé à Talihiina, à l'hôpital Choctaw. Elle a été vue par Dr W, qui a été étonné de son rétablissement. Son examen comprenait des coups de jambes et d'autres tests. Dr W

Donna à un pouvoir supérieur une reconnaissance sur le rythme de progrès de Miranda.

28 septembre, mercredi - D'une position assise, sur le côté d'une table, elle commence Exercices de maintien, sans appui manuel. Asseyez-vous, reposez-vous, asseyez-vous, debout - tout cela sans le soutien de la main.

C'était une partie importante de son rétablissement. Sa mère a pleuré, avec plaisir.

29 septembre, jeudi - Elle et sa fiancée ont rencontré un agent de voyage pour commencer à planifier leur Lune de miel, maintenant prévue pour l'année prochaine.

Septembre 30, vendredi - sortie de jeu de football, pour regarder l'école secondaire Jenks / Broken Arrow Équipes en action.

30 septembre, vendredi - Évaluation globale par Donna, la mère de Miranda - Donna cite Le thérapeute main comme disant: «Vous faites des choses que vous ne devriez pas être capable de faire." Miranda ne porte plus d'accolades. Elle ne traîne plus son pied Elle est maintenant Capable de s'habiller, et entrer / sortir des automobiles sans l'aide d'une autre personne. Elle est Améliorant chaque jour. Elle marche en marchant. Elle n'utilise plus de fauteuil roulant, sauf Pour de longues distances qui lui imposeraient trop de main. La famille croit

Traitement TetraStem, en plus de OT et PT, sont les raisons pour lesquelles les progrès de Miranda A été «étonnamment rapide».

26 novembre 2016, samedi - Il s'agit d'un cadre unique
D'une vidéo montrant Miranda marchant, sans l'aide d'un
Une béquille ou un marcheur. Elle utilise parfois un marcheur,
Stabilité supplémentaire, mais elle peut marcher sans aide! En moins

COMMENT FONCTIONNE LA THÉRAPIE CELLULAIRE?

Une grande partie des résultats éprouvés de TetraStem sont dans les domaines de STAM-CELL HEALING et MÉDECINE RÉGÉNÉRATIVE.

Novembre 2016: Miranda est maintenant en mesure de prendre des mesures sans un marcheur, de temps en temps. Par exemple, elle se promène dans sa cuisine, Comptoir, à cuisiner sans l'utilisation d'un marcheur. Elle marchait sans aide Dans la salle lors d'une réunion de famille en novembre, pendant Réunion de Thanksgiving. C'était après une récupération de 4 mois Suite à une lésion de la moelle épinière survenue en juillet 2016. Pendant La récupération, elle a appliqué TetraStem quotidiennement et a bénéficié de thérapie.



Protocole TetraStem pour
Traitement de la moelle épinière
blesseure

TetraStem est fourni dans une bouteille compte-gouttes,
 Comme indiqué sur la photo. Il suffit de laisser tomber

Le liquide du flacon compte-gouttes sur
 La peau, tout comme appliquer n'importe quel autre
 Pommade topique. Il peut être diffusé à l'aide d'un

Un doigt ganté ou un applicateur Q-tip.

Appliquer dans une zone directement au-dessus de la colonne vertébrale

Blessure de cordon, avec une marge de 1 pouce

Delà de l'endroit où se produisent les blessures,
 directions. Il n'existe aucun

Effets indésirables ou des événements indésirables,

Il n'y a pas de problème de surdosage - donc le

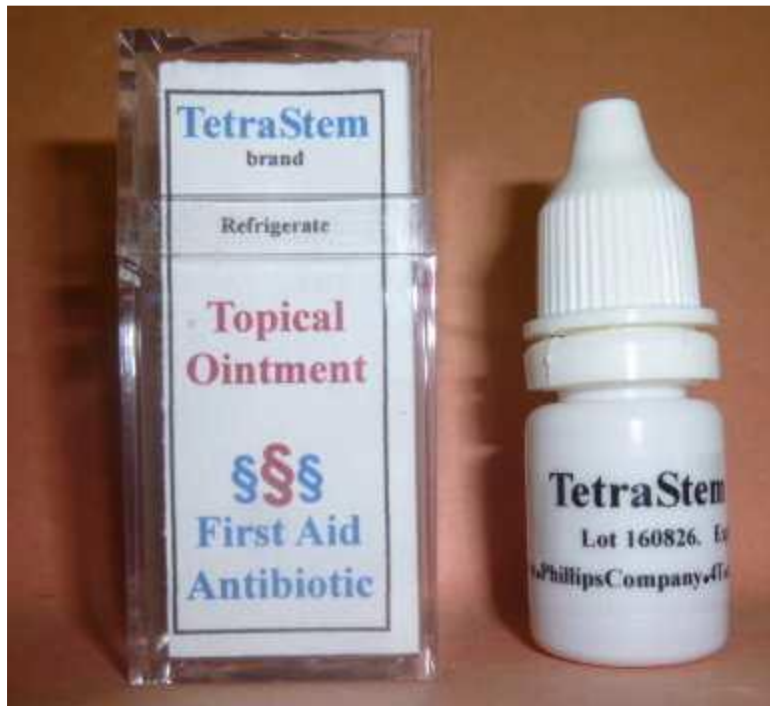Liquide doit être appliqué libéralement. TetraStem peut tacher le tissu, couvrant ainsi la zone d'application

Avec un matériau non adhésif, tel qu'un tissu, protège les vêtements. Réappliquez aussi souvent que

Pratique, mais appliquez un minimum de trois fois par jour. Utilisez suffisamment de TetraStem pour

Produit sur la peau comme une application continue. Surveillez les signes d'allergie cutanée.

(Aucune allergie cutanée n'a été rapportée suite à l'utilisation de TetraStem.) Questions: Demandez à votre
 médecin.



Permission accordée

Le 18 août, j'ai demandé à Donna (la mère de Miranda) la permission de la famille de partager
 L'expérience de Miranda avec d'autres, y compris des médecins qui peuvent aider d'autres paraplégiques à
 Récupérer le contrôle moteur et retrouver la capacité de marcher et de vivre une vie normale. J'ai reçu le
 Permission j'ai demandé.

La réponse de Donna m'a apporté une boule dans la gorge.

«Nous voyons un nouveau miracle chaque jour. Je crois que Dieu vous a donné la connaissance et
 Qu'il vous a envoyés en ce moment. Je prends des vidéos et des photos et je garde un

Journal, afin que les autres puissent connaître les progrès de Miranda. "

"Nous voulons que les autres bénéficient de la même manière que Miranda a bénéficié de la Traitements TetraStem. "

La devise de l'entreprise Phillips est: «Emmenez-le aux gens.» La réponse de Donna est Mandat pour notre entreprise. En conséquence, nous offrons TetraStem à tous les paraplégiques et à tous Médecins, dans le monde entier.

La preuve que la production de cellules souches peut être

Un onguent TOPICAL.

TetraStem est un produit OTC enregistré par la FDA vendu pour utilisation dans le traitement des coupures, des égratignures et des brûlures.

Il s'agit d'un produit dérivé de Diabecline. Ce produit a d'abord été utilisé pour

La première preuve du monde que la guérison des cellules souches pourrait (1) repousser les tissus musculaires, (2) réparer les tendons,

(3) la peau de nouveau qui est «nouvelle» la peau, et non le tissu cicatriciel. Les preuves peuvent être consultées en ligne à

www.PhillipsCompany.4T.com/dog.pdf

La série de photos de guérison progressive montre que la repousse de la peau produit de nouvelles

Peau qui était de la bonne couleur, et la repousse des cheveux a produit la fourrure avec la même densité que la Autre (jambe non blessée) et de la bonne couleur (par rapport à la jambe non blessée).

TetraStem réclamations faites par le fabricant

Les prétentions du fabricant pour TetraStem sont limitées à SEULEMENT les allégations sur l'étiquette pour ce produit. Dans le cadre de son programme de recherche en expansion, le TetraStem

Formulation est évaluée expérimentalement pour une utilisation dans les domaines de la guérison des cellules souches et

Médecine régénérative.

TetraStem est disponible pour tout acheteur en tant que produit OTC. Plutôt que de poursuivre l'enregistrement

Perscription (Rx) produit, TetraStem est intentionnellement enregistré auprès de la FDA comme un OTC

Produit, afin qu'il puisse être disponible à n'importe quel acheteur à un coût faible (20 \$ par bouteille, 14 unités) du fournisseur de fabrication en gros, Phillips Company).

TetraStem est un produit enregistré par la FDA. Le travail pour étudier le traitement des lésions de la moelle épinière

Utilise TetraStem sous la forme d'un produit de développement de prototype expérimental: TetraStem

Produits de recherche qui peuvent ne pas avoir tous les éléments suivants:

L'histoire de la fabrication commerciale à haute volumétrie, y compris la vérification de l'AQ et la documentation

Des calculs du rendement théorique / réel, des dossiers de contrôle de l'étiquetage, de la description du produit médicamenteux

Documentation sur toutes les opérations de pré-remplissage, de remplissage et de post-remplissage,

Des essais de vie accélérés et certains autres antécédents de fabrication requis pour les

La fabrication de lots de médicaments OTC ou prescrits destinés aux consommateurs américains.

Depuis 5 ans, Phillips Company a mené des recherches dans un nouveau domaine. Le champ est connu

Comme médecine régénérative. Pendant de nombreuses années, la régénération était quelque chose que nous avons observé chez les animaux

Tels que les lézards, qui sont capables de repousser leur queue si elle tombe, et les animaux tels que les holothuries,

Qui peut régénérer des ensembles complets d'organes internes. Cependant, depuis une vingtaine d'années,

A été une branche de la médecine qui cherche à se développer et à remplacer les organes humains endommagés.

Le potentiel

Récompenses pour réussir dans le domaine sont énormes, c'est pourquoi il y a une telle pression sur les chercheurs à

Démontrer une percée. [Http://www.japantimes.co.jp/news/2016/02/20/national/science-health/stem-cells-used-replacepart-](http://www.japantimes.co.jp/news/2016/02/20/national/science-health/stem-cells-used-replacepart-)

Cerveau humain / #. V-IrmmMhVSV

Phillips Company fonctionne comme un sans but lucratif FDA-enregistré de fabrication pharmaceutique, Avec une capacité de fabrication de jusqu'à 50.000 unités par mois. Nous ne faisons pas de publicité.

La société fonctionne comme une société de développement de produits, ayant développé et licencié 22 Produits de première classe depuis 2007. Nous mettons l'accent sur le développement de produits

Performances non disponibles à partir de produits ailleurs dans le monde. Nous sommes autofinancés et faisons Pas accepter de capital d'investissement, mais nous ne licence, céder et vendre nos technologies, secrets commerciaux

(Propriété intellectuelle) et des produits à d'autres sociétés. Nous fournissons nos produits à tous les acheteurs à Bas, prix de gros.

Offre spéciale aux médecins en Europe et au Royaume-Uni -

Si vous voulez TetraStem, vous pouvez contacter notre vice-président dans le Royaume-Uni, M. Padraig Hughes.

Message du vice-président, Phillips Company

Emplacement: Europe et Royaume-Uni

Salut tout le monde,

Il s'agit d'une brève mais importante mise à jour sur ce que nous accomplissons à R & D de Phillips Company. S'il vous plaît

Prenez un moment pour regarder le document «Miranda». Ref: <http://www.phillipscompany.4t.com/Miranda.pdf>

D'autres tests sont nécessaires et même encouragés, mais permettez-moi juste de souligner que TetraStem a montré

Preuve de la conversion des cellules adultes humaines existantes dans le corps en cellules souches. C'est la première fois

L'inversion des lésions de la moelle épinière a été tentée en utilisant seulement une application topique d'un médicament. Initiale

Les résultats ont été extrêmement encourageants - y compris la guérison des brûlures au 3e degré avec régénération

De la peau que je souligne n'est pas du tissu cicatriciel.

Ce dernier développement, la guérison miraculeuse de Miranda, semble indiquer un énorme percée. Les sceptiques diront sans doute que ce pourrait être un pur hasard et c'est vrai -

Il y a une chance de 1% qu'il est. Cependant, nos autres expériences à ce jour sont la preuve

Est quelque chose de plutôt brillant et innovant en cours ici. Quoi qu'il en soit, nous savons que plus d'essais Seront nécessaires et nous voulons que ces essais soient effectués aux fins d'une vérification indépendante.

Ces essais peuvent être effectués par n'importe quel médecin dans le monde.

C'est ma façon de commencer à sensibiliser. Il a fallu plus de 25 ans pour la Vision Artificielle

(Bionic Eye) la première opération à être effectuée au Royaume-Uni. Dr Howard Phillips de Phillips Company R & D est également le co-inventeur de cette technologie brillante. Ce délai de 25 ans est beaucoup trop long. Je veux faire en sorte que TetraStem ne soit pas empêché d'aider beaucoup de

Intransigeance au sein de notre système de santé, vers de nouvelles technologies facilement accessibles

Et extrêmement rentable. Pour ce faire, je dois créer une certaine conscience sérieuse.

Notre autre production miracle, "Diabecline", peut prévenir les amputations (qui se produisent Diabète Type-2) dans de nombreux cas d'ulcères diabétiques / lésions. Au Royaume-Uni, seuls 170 Amputations par semaine. C'est c. 8500 amputations par an! Les gens perdent les orteils, les pieds et Les doigts inutilement et nous, chez Phillips Company, pouvons aider à mettre un terme à cela, mais nous Soutien des personnes et des professionnels.

S'il vous plaît me contacter avec toutes les suggestions. Je me suis volontairement abstenu de décrire Je souhaite la bienvenue aux commentaires, aux idées et aux suggestions.

Plus d'informations sont disponibles sur www.phillipscompany.4t.com

Regards to All,

A handwritten signature in black ink that reads "Patrick Hughes". The signature is written in a cursive, flowing style.

Patrick JC Hughes, Vice President Investor Relations
Phillips Company
Direct email address: globalbusinessstrades@gmail.com
Phone Numbers
+44 7593046438
+353 877914405